ARTIGO DE REVISÃO

DOI: 10.55825.RECET.SBU.0239

REVISÃO SISTEMÁTICA DOS FATORES DE RISCO PARA EXPLOSÃO DE GASES INTRAVESICAL E OPÇÕES DE TRATAMENTO DA EXPLOSÃO VESICAL DURANTE RESSECÇÃO TRANSURETRAL

BRUNO EMMANUELI DE OLIVEIRA SILVA (1), BRUNA MARTINS ERDÓCIA (1), JOÃO VICTOR SANTOS MACEIÓ DA GRAÇA (1), ISABELA NASCIMENTO DUARTE RODRIGUES (1), FERNANDO HENRIQUE VASCONCELOS DOS SANTOS (1), ALESSANDRO VIDAL DE OLIVEIRA (2), LUIS ULISSES COSTA MACIEL ALBUQUERQUE (1), CLEYBISMAR BEGOT DA RESSUREIÇÃO (1), EDUARDO PIOTTO LEONARDI (1), RUI WANDERLEY MASCARENHAS JUNIOR (1)

1 Programa de Residência Médica em Urologia da Fundação Hospital de Clínicas Gaspar Vianna (FHCGV), Belém, PA, Brasil; 2 Curso de Medicina da Universidade do Estado do Pará (UEPA), Centro de Ciências Biológicas e da Saúde, Belém, PA, Brasil

RESUMO

CONTEXTO: A ressecção transuretral (RTU) é um dos procedimentos urológicos mais realizados, porém, algumas complicações podem surgir, como a explosão de gases intravesicais.

OBJETIVOS: Identificar os fatores de risco para explosão de gases intravesicais e tratamento da ruptura vesical durante a RTU.

CRITÉRIOS DE ELEGIBILIDADE DO ESTUDO: Incluiu-se relatos de casos que abordassem casos de explosões de gases intravesical.

FONTE DE DADOS: Foram realizadas buscas no PubMed, Embase, LILACS, SciELO e ReseachGate, sem restrição de idioma ou ano de publicação.

Participantes e intervenções: Foram incluídos apenas pacientes cujo desfecho principal foi a explosão vesical durante a realização de RTU.

RESULTADOS PRINCIPAIS: A busca resultou em 36 artigos, dos quais apenas 26 foram incluídos, englobando 27 pacientes.

SELEÇÃO E ANÁLISE: A seleção dos artigos na seguinte ordem: título, resumo e texto completo; após, os artigos foram lidos novamente para coleta das informações em planilhas.

RESULTADOS: A maioria dos casos foi em RTUs de próstata, com tempo médio de 57,5±16,4 minutos. A idade média dos participantes foi de 69,2±11,8 anos e a maioria das RTUs realizadas foram monopolares. Potenciais fatores de risco foram: uso de corrente de alta potência, fragilidade vesical e entrada de ar externo na bexiga.

Limitações: Incluiu-se somente relatos de caso, além da possibilidade de não ter englobado todos os artigos da literatura.

CONCLUSÃO: Principais fatores de risco foram prolongamento do tempo da RTU, alta potência na fulguração tecidual e divertículo vesical.

Implicações: Reconhecer fatores de risco pode melhorar a segurança da RTU e guiar intervenções terapêuticas mais eficazes.

Palavras-chave: Ressecção transuretral de bexiga; ressecção transuretral de próstata, complicações intraoperatórias, revisão

CC BY NC ND

INTRODUÇÃO

A ressecção transuretral (RTU) é um dos métodos cirúrgicos padrão-ouro realizado para o tratamento de pacientes com Hiperplasia Prostática Benigna (HPB) e para a remoção do câncer de bexiga não músculo invasivo (1,2). A despeito da comprovada eficácia e ampla disponibilidade da RTU, a ocorrência de complicações intra e pós- operatórias é um importante ponto de estudo sobre a realização dessa técnica, sendo as complicações mais comuns a Síndrome da Ressecção Transuretral (hiponatremia dilucional), hemorragia e estenose de uretra (3,4).

A explosão vesical é uma das complicações mais raras dos procedimentos endoscópicos transuretrais, apresentando uma incidência de 0,01-0,02% (5), com poucos registros descritos na literatura, sendo o primeiro relato feito por Cassuto em 1926 (6). Após alguns anos, Ning e Davis aprofundaram-se no estudo da formação de gases pelo eletrocautério nas ressecções transuretrais (7,8). Os gases produzidos durante a ressecção de tecido prostático são, em maioria, gás hidrogênio (30-60%) e outros hidrocarbonetos, derivados de reação eletrolítica da água e de pirólise da matéria orgânica (7,9). Esses gases não são, por conta própria, inflamáveis. O gás oxigênio também é gerado na gaseificação do tecido ressecado, mas em condições ideais de técnica cirúrgica não atinge concentrações superiores a 5%, tornando impossível reação explosiva entre esses gases (10). No entanto, a entrada de ar ambiente, que possui concentração de gás oxigênio de 21%, quando em contato com gás hidrogênio e energia térmica da eletroexcisão, pode propiciar à formação de bolhas, hiperdistensão e explosão da bexiga (11). A entrada de ar ambiente intraoperatória pode ocorrer por diversos mecanismos, seja a falha de vedação no sistema de irrigação, durante irrigação manual e/ou evacuação de material (evacuador de Ellik), durante abertura do ressectoscópio, má vedação da bainha endoscópica ou na troca de recipientes do fluído para irrigação (12). Essa combinação de gases requer um mínimo de energia para gerar ignição de 0,019mJ, muito inferior ao padrão da eletroexcisão (13).

A explosão de gases intravesical é descrita como um som em "estouro" durante RTU e a explosão vesical pode ser classificada em 3 graus: Grau I. Explosão subclínica, com ausência de lesão e/ou hemorragia importante e sem necessidade de tratamento adicional, Grau II. Laceração, sangramento e/ou outros danos à mucosa, com necessidade de tratamento intraluminal exclusivo, e Grau III. Ruptura de bexiga, com necessidade de laparotomia (12).

A despeito de sua raridade, essa explosão vesical durante RTU aumenta de maneira significativa a morbimortalidade do paciente operado, necessitando de laparotomia emergencial e aumento do risco de hiponatremia dilucional pelo extravasamento da irrigação na região intraperitoneal (14,15). Portanto, o objetivo deste estudo foi identificar os fatores de risco para explosão de gases intravesical e tratamento da ruptura vesical durante a RTU.

METODOLOGIA

O presente estudo caracteriza-se como uma Revisão Sistemática de Literatura, na qual foram utilizadas as etapas recomendadas pelo Preferred Reporting Items for Systematic Reviews and Meta-Analyses (PRISMA) 2020 (16). Para o seu desenvolvimento, adotou-se a seguinte pergunta norteadora: "Quais os fatores de risco e tratamento para explosão vesical durante RTU?". As buscas foram realizadas nas bases de dados Literatura Latino-Americana e do Caribe em Ciências da Saúde (LILACS), Scientific Eletronic Library Online (SciELO), U. S. National Library of Medicine (NLM) – PubMed, EMBASE e ResearchGate. As buscas nas bases de dados foram realizadas até o dia 30/04/2024, utilizando os descritores "bladder explosion" e símiles (vesical explosion), utilizando o operador booleano "AND" com descritor "transurethral resec-

CC BY NC ND

tion" para formar a fórmula de busca; durante as buscas não foram utilizados quaisquer filtros.

Desta maneira, determinou-se como critérios de inclusão relatos de caso publicados e disponíveis integralmente nas bases de dados acima listadas, sem limitação quanto ao ano de publicação. Similarmente, os critérios de exclusão adotados incluíram a exclusão de artigos fora da língua portuguesa e inglesa, estudos com acesso incompletos, ausência de descrição de dados relevantes sobre o procedimento, além de estudos com dados secundários, como revisões sistemáticas, integrativas e narrativas.

De cada artigo foram extraídos: I. Dados do paciente (idade, diagnóstico), II. Dados do intraoperatório durante RTU (tipo de RTU, solução de irrigação, potência de eletrocautério e tempo de ressecção), III. Conduta e exames realizados para diagnóstico e/ou tratamento, IV. Complicações pós-operatórias e V. Fatores de risco identificados pelos autores nos relatos de caso. A fim de auxiliar a coleta de dados dos artigos foi utilizada a plataforma Covidence nas etapas de triagem e seleção dos artigos.

RESULTADOS

A busca nas bases de dados resultou em 36 artigos inicialmente encontrados, com 28 dos resultados no PUBMED, 4 estudos disponíveis na plataforma ResearchGate, 2 disponíveis na EMBASE, 1 artigo no LILACS e 1 na base da dados da SciELO. O fluxograma dos estudos encontrados está descrito na Figura 1.

Figura 1. Fluxograma PRISMA das etapas de identificação, avaliação da elegibilidade e inclusão dos estudos na revisão.

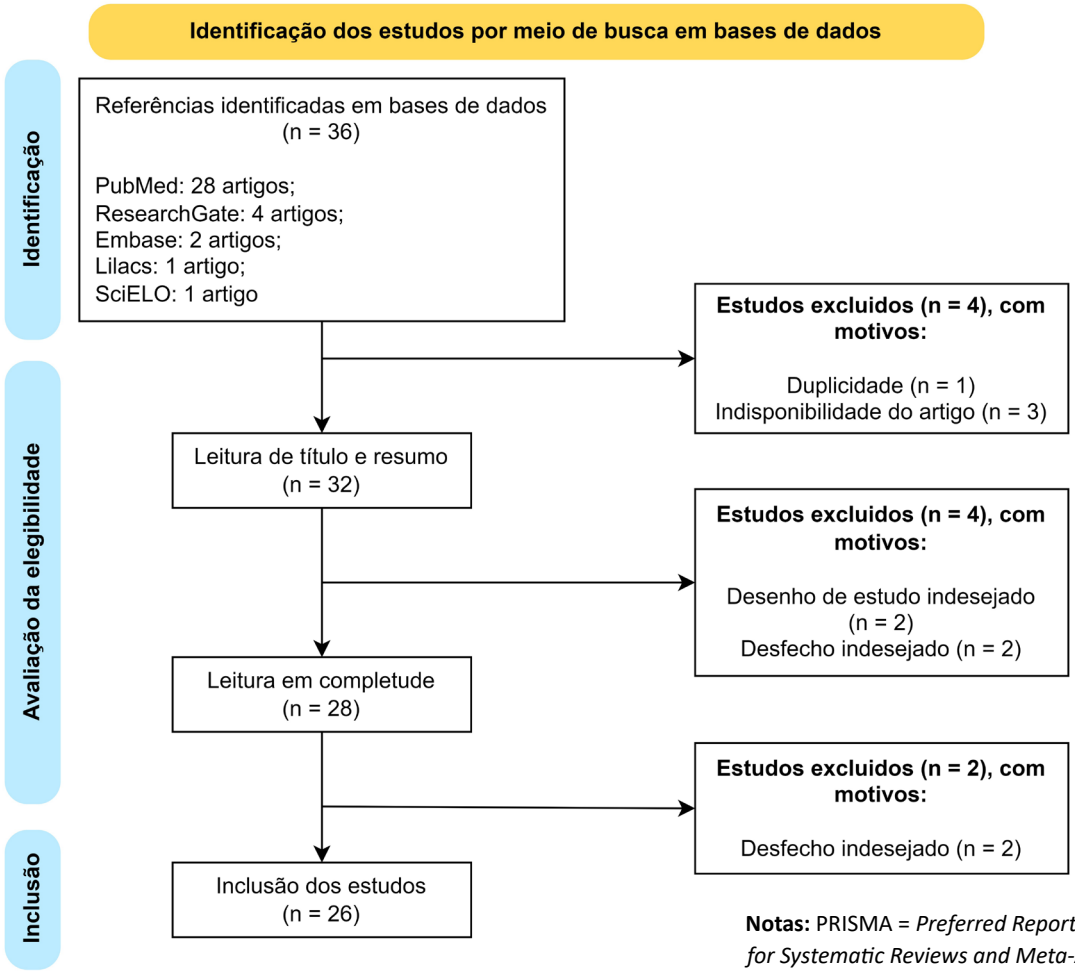

Notas: PRISMA = *Preferred Reporting Items for Systematic Reviews and Meta-Analyses*.

CC BY NC ND

Neste estudo, foi mapeado o cenário geral dos casos de explosão de gases intravesical com ruptura de bexiga em mais de duas décadas de literatura. A presente revisão incluiu 26 artigos que comentam sobre 27 casos. Foram identificados dois casos no cenário brasileiro, entretanto, um estudo não pode ser incluído na revisão por não estar disponível em texto completo de forma digital. As principais características dos estudos encontrados estão esquematizadas na Tabela 1.

DISCUSSÃO

Em nosso estudo, a média de idade dos pacientes foi de 69,2 anos (desvio- padrão de ± 11,8). Esse resultado é esperado considerando a epidemiologia dos pacientes submetidos à RTU. Entre a sexta e a sétima década de vida, a prevalência de HPB é de 60-80%38, e a média de idade de diagnóstico de câncer de bexiga superficial é de cerca de 70 anos (39).

Digno de nota, a maioria dos estudos (21/26) reportam casos que ocorreram em cirurgias de RTU de próstata (RTUp), especialmente durante a fase de hemostasia (11/22 pacientes); relatos de explosão durante outras fases da cirurgia também se fizeram presentes, a exemplo do caso em que essa ocorreu durante a retirada do ressectoscópio da uretra26, assim como durante a ressecção prostática29,37 e de tumores de bexiga (18,19,28,32,33).

Vinte e um dos artigos descreveram uso de RTU monopolar, sendo que destes 14 referiram a utilização de Glicina 1,5% como solução de irrigação, seguido por 3 com água destilada, 1 com D-sorbitol, 1 com manitol 3% e 1 solução salina 0,9%. A princípio, não há evidências sólidas que apontem maior risco de explosão vesical quanto ao uso de ressectoscópio monopolar para bipolar21, apenas uma maior disponibilidade do método e vantagens custo-benefício. No entanto, outros autores consideram que a realização de ressecção bipolar ou com uso de lasers deva ser encorajada10, principalmente porque a conversão de energia térmica nas duas últimas técnicas é menor (40).

A natureza da solução de irrigação também não parece ter relação com níveis de formação de hidrogênio41. De maneira geral, a única associação descrita em literatura em relação à RTU monopolar é o risco aumentado de hiponatremia dilucional, principalmente pela rápida absorção dos fluidos quando em contato intraperitoneal. A absorção de 3 a 4 litros de fluídos hipo-osmolares tais como a glicina é capaz de reduzir 30 a 40mEq/L de sódio, levando a hiponatremia severa, edema cerebral e encefalopatia (42). Ainda assim, apenas 2 dos estudos descreveram a ocorrência dessa complicação, ambos levando os indivíduos a óbito (14,15).

Segundo Hirai e colaboradores, que descreveram RTUp com duração de ressecção de 85 minutos, apontaram que o tempo cirúrgico está diretamente relacionado ao risco de explosão (26), sendo que outros 6 artigos expressamente citaram o prolongamento como provável fator de risco para a ocorrência da explosão e rotura do órgão. A média de tempo de ressecção relatada na RTUp foi de 57,5 minutos (±16,4), mas com estudos descrevendo tempos até 85 e 90 minutos (26,31). O prolongamento do procedimento possivelmente está correlacionado ao maior volume de tecido a ser ressecado e em casos de tumor de bexiga volumoso que poderá ter tecido necrótico associado. Durante a ressecção, esses fatores aumentam a formação de gases e friabilidade do material43. Xu e colaboradores realizaram RTU de bexiga (RTUb) em carcinoma urotelial de alto grau em paciente de 44 anos, primariamente candidato à cistectomia radical. A grande extensão tumoral levou à necessidade de maior insuflação vesical para melhorar o campo endoscópico, que em conjunto com a explosão de gases, pode ter contribuído para a rotura da bexiga (18).

Correntes de alta potência na fulguração tecidual durante RTU é um fator citado como contribuinte no processo combustível, o qual dezoito artigos revelaram uma potên-

CC BY NC ND

Tabela 1. Principais características dos estudos incluídos na revisão.

Autores	Idade	Diagnóstico	Condições Intraoperatórias	Conduta	Complicações pós-operatórias	Fatores complicadores descritos
Shi et al, 2022[17]	84 anos	HPB grau III	RTUp	Laparotomia exploradora	Não	Tempo de ressecção
Xu et al, 2022[18]	44 anos	CA urotelial de bexiga de alto grau	RTUb Monopolar, irrigação Salina 0,9%, 120W (coagulação) e 280W (corte)	Laparotomia exploradora	QT adjuvante, recorrência tumoral	Grande extensão tumoral, tempo de ressecção e alta potência de eletrocautério
Ozgu, 2022[19]	68 anos	HPB	RTUp	Laparotomia exploradora	Não	–
Bansal & Daga, 2019[20]	74 anos	HPB grau III	RTUp Monopolar, irrigação Glicina 1,5%, 70W (coagulação) e 100W (corte)	Laparoscopia	Não	Necessidade de múltiplas irrigações manuais
Gupta & Gupta, 2019[21]	60 anos	HPB grau III	RTUp Monopolar, irrigação Glicina 1,5%, tempo de ressecção de 45minutos	Laparotomia exploradora	Não	–
Hammad et al, 2018[22]	45 anos	HPB, RTUp prévia	RTUp Monopolar, irrigação Glicina 1,5%	Proctosigmoi-doscopia + laparoscopia	Urge-incontinência por 2 semanas	–
Pathak et al, 2018[11]	56 anos	HPB grau III	RTUp Monopolar, irrigação Glicina 1,5%, 80W (coagulação) e 110W (corte)	Inicialmente abordagem conservadora e cistografia, conversão para laparotomia exploradora	Não	Necessidade de múltiplas irrigações manuais
Agrawal et al, 2018[10]	60 anos	HPB grau III	RTUp Monopolar, irrigação Glicina 1,5%, 70W (coagulação) e 110W (corte)	Laparotomia exploradora	Não	Presença de múltiplos divertículos vesicais

CC BY NC ND

Koras et al, 2018[23]	75 anos	HPB grau II	RTUp Monopolar, irrigação Glicina 1,5%, 100W (coagulação) e 140W (corte), tempo de ressecção de 45 minutos	Laparotomia exploradora	Não	Tempo de ressecção
	72 anos	HPB grau II	RTUp Monopolar, irrigação Glicina 1,5%, 100W (coagulação) e 140W (corte), tempo de ressecção de 55 minutos	Laparotomia exploradora	Não	Tempo de ressecção e presença de múltiplos divertículos vesicais
Vincent, 2017[24]	75 anos	HPB grau III	RTUp Monopolar, irrigação Glicina 1,5%, 40W (coagulação) e 60W (corte), tempo de ressecção de 35 minutos	Laparotomia exploradora	Não	Presença de grande divertículo vesical
Vacchiano et al, 2017[15]	76 anos	HPB	RTUp Monopolar, irrigação Glicina 1,5%, 60W (coagulação) e 70W (corte), tempo de ressecção de 55 minutos	Laparotomia exploradora	Síndrome pós-RTU, hiponatremia grave, encefalopatia e óbito em 12º PO	–
De Bartolo et al, 2017[14]	44 anos	HPB grau III	RTUp Monopolar, irrigação Glicina 1,5%	Laparotomia exploradora	Síndrome pós-RTU, hiponatremia grave, encefalopatia e óbito em 15º PO	Uso inadequado de evacuador Ellik e baixa complacência vesical
Lo & Huang, 2016[25]	69 anos	HPB	RTUp Monopolar, irrigação Glicina 1,5%, 70W (coagulação) e 90W (corte), tempo de ressecção de 60 minutos	Laparotomia exploradora	Não	–

CC BY NC ND

Hirai et al, 2015[26]	64 anos	HPB, litíase vesical	RTUp Monopolar, irrigação D-sorbitol, tempo de ressecção de 85 minutos. Utilização de NO durante anestesia	Laparotomia exploradora	Não	Tempo cirúrgico prolongado, presença de litíase vesical e uso de NO em anestesia
Georgios et al, 2015[27]	79 anos	CA urotelial de bexiga	RTUb Irrigação com água destilada, 250W (coagulação) e 120W (corte)	Laparotomia exploradora	Não	Alta potência de eletrocautério
Lee et al, 2014[28]	86 anos	CA urotelial invasivo, nefroureterectomia e RTUb prévias	RTUb Monopolar, irrigação com água destilada, 80W (coagulação) e 120W (corte)	Laparotomia exploradora	Não	–
Adiyat et al, 2014[29]	72 anos	HPB grau III	RTUp Monopolar, irrigação com água destilada, 75 W (coagulação e corte), tempo de ressecção de 55 minutos	Laparoscopia	Não	–
Baldvinsdóttir et al, 2014[30]	83 anos	HPB, RTUb prévia por CA urotelial de bexiga	RTUp Monopolar, 80W (coagulação), 200W (corte)	Inicialmente abordagem conservadora e TC com contraste, conversão para laparotomia exploradora	Não	Ressecção prévia
Oguz et al, 2013[31]	82 anos	Adenocarcinoma de próstata	RTUp Monopolar, irrigação Glicina 1,5%, 120W (coagulação e corte), tempo de ressecção de 90 minutos	Laparotomia exploradora	Não	Tempo de ressecção
Shindo et al, 2013[32]	79 anos	CA urotelial de bexiga, RTUb prévia	RTUb 80W (coagulação), 280W (corte)	Abordagem conservadora	Não	Ressecção prévia
Dieckmann et al, 2088[33]	74 anos	CA urotelial de bexiga	RTUb	Abordagem conservadora e TC com contraste	Não	–

CC BY NC ND

Srivastava et al, 2006[12]	61 anos	HPB grau III	RTUp Monopolar, irrigação Glicina 1,5%, 60W (coagulação), 120W (corte). Delay no reabastecimento de irrigação, facilitando entrada de ar	Laparotomia exploradora	Urge-incontinência	Atraso no reabastecimento de irrigação e no tempo de ressecção
Ribeiro da Silva et al, 2006[34]	71 anos	HPB, radiote-rapia prévia para adeno-carcinoma prostático	RTUp Monopolar, irrigação com manitol 3%, 80W (coagulação e corte)	Laparotomia exploradora	Deiscência de sutura vesical	Radioterapia regional prévia
Rezaee, 2006[35]	-	HPB	RTUp Monopolar, irrigação água destilada, 60W (coagulação), 70W (corte)	Laparotomia exploradora	–	–
Di Tonno et al, 2003[36]	67 anos	HPB	RTUp Monopolar, irrigação Glicina 1,5%	Inicialmente abordagem conservadora e cistografia, conversão para laparotomia exploradora	Estenose de meato uretral	–
Dublin et al, 2001[37]	82 anos	HPB	RTUp Tempo de ressecção de 50 minutos	Inicialmente abordagem conservadora, nova cistoscopia após 4h e conversão para laparotomia exploradora	Não	–

Notas: CA = câncer, HPB = hiperplasia prostática benigna; NO = óxido nitroso; QT = quimioterapia; RTUb = ressecção transuretral de bexiga; RTUp = ressecção transuretral de próstata; TC = tomografia computadorizada.

cia média de 88W (±43.2W) para modo coagulação e de 126W (±64.7W) para modo corte. A RTU monopolar, usada na maior parte dos estudos citados, necessita de intensidades maiores na corrente, com vaporizações excessivas de tecido que, em teoria, poderiam alimentar o processo de ignição (Ko et al, 2010). Até o momento, não há evidências sólidas sobre uma faixa otimizada de potência durante ressecção, tampouco valores que notoriamente impactem no risco de complicações intraoperatórias (25).

Foi percebido que fatores inerentes do paciente, como as condições pré- opera-

CC BY NC ND

tórias e até mesmo a indução anestésica podem contribuir para a formação de bolhas e explosão intravesical. Aspectos a exemplo de ressecções transuretrais prévias (30,32), radioterapia regional em órgãos pelvicos34, divertículos vesicais (23,24), litíase vesicais26 e acometimento sistêmico por tuberculose29 devem ser meticulosamente avaliados antes da cirurgia, pela redução de complacência e maior fragilidade da bexiga. Medidas como escolha por ressectoscopio de fluxo contínuo (11), uso de evacuadores com solução salina (18), checagem quanto à integridade do sistema de irrigação evitam a formação de bolhas (12,18), enquanto pressão supra púbica (11), mudança de inclinação da mesa cirúrgica (10,11,12,17) e cistostomia (12,20) podem ser importantes seja para mobilização ou evacuação das mesmas. Diversas medidas de precaução foram propostas após revisão do mecanismo de explosão vesical pelos artigos citados e estão resumidas na Tabela 2.

Houve um caso que a indução anestésica foi relatada como presumível fator contribuinte26, onde houve inalação pré-operatória de óxido nitroso (N2O), caracteristicamente conhecido por suas propriedades inflamáveis em espaços confinados, com relativa facilidade de difusão para cavidade peritoneal, possivelmente, intravesical (44). O receio do uso de N2O foi descrito após 2 eventos de explosão intraperitoneal (45,46), rapidamente limitando seu uso na laparoscopia. Entretanto, é válido ressaltar que novos estudos estão sendo conduzidos para reavaliar a segurança, concentração e eficácia do óxido nitroso nesses procedimentos, mostrando resultados encorajadores (47), mas ainda insuficientes para a prática cirúrgica cotidiana (48).

Em casos de explosão vesical de graus I e II, onde só há lesão leve ou laceração, pode ser percebida congestão e discreto sangramento da mucosa da bexiga, suficientemente tratados por eletrocoagulação. Entretanto, a ocorrência de explosão pode levar à ruptura vesical, com predomínio de lesão intraperitoneal sobre a extraperitoneal (22). De maneira geral, a correção por laparotomia exploradora é conduta preferível, para melhor avaliação da extensão da lesão de bexiga e descartar acometimento de outras estruturas, sendo realizada na maior parte dos casos estudados (18/27 pacientes). O envolvimento de outros órgãos e/ou estruturas vasculares reportado foi praticamente inexistente (19). Dentre os casos tratados com reparo aberto como conduta inicial, somente um paciente necessitou de novas reabordagens para correção de deiscência de sutura vesical (34) e outro teve recorrência tumoral, com demanda por quimioterapia adjuvante (18).

A correção por via laparoscópica foi relatada em 3 casos, permitindo adequada aspiração de líquido e hemostasia (27) e otimizando parâmetros de recuperação pós-operatória (redução de dor e complicações de sítio operatório) (20). Na presença de lesões de bexiga irregulares, em múltiplos focos ou de grande extensão, a via aberta ainda é amplamente recomendada. Por fim, 6 dos casos foram tratados inicialmente com estratégia conservadora, geralmente com a complementação de métodos diagnósticos (tomografia abdominal contrastada, cistografia ou até mesmo nova cistoscopia); entretanto, 4 deste grupo foram posteriormente submetidos à laparotomia exploratória, seja pelos achados em exames complementares ou deterioração clínica dos pacientes (11,30,36,37).

CONCLUSÃO

Os principais fatores de risco identificados para explosão vesical secundário a explosão de gases são: prolongamento do tempo da RTU, alta potência na fulguração tecidual, divertículo vesical, redução da complacência vesical, inalação de óxido nitroso para anestesia e entrada de ar (das bolhas na bexiga) no período intraoperatório. A laparotomia exploradora é a conduta efetuada na maioria dos casos, sendo a laparoscopia também uma opção viável, mostrando-se igualmente resolutiva e com as vantagens de possuir melhor recuperação no período pós-operatório.

CC BY NC ND

Tabela 2. Descrição das medidas que podem ser realizadas para prevenção em momentos antes e durante o procedimento de ressecção transuretral.

Medidas antes da RTU	Medidas durante a RTU
Avaliação criteriosa da indicação cirúrgica pelo tamanho e estadiamento ao diagnóstico[18]	Otimizar tempo de ressecção[17,18,23]
Avaliação da presença de fatores que reduzem complacência vesical[29]	Evitar uso de eletrocautério em alta potência[12,18]
Posicionamento do paciente e mudar inclinação da mesa para evitar bolhas[10-12,17]	Avaliar necessidade de cistostomia[12,20]
Precaução com anestesia inalatória[26]	Reduzir irrigação manual[17]
	Checar integridade do sistema de irrigação[12,18]
	Usar evacuador de Ellik com solução salina[18]
	Realizar pressão supra-púbica[11]
	Preferência pelo uso de RTU bipolar ou *lasers*[10]
	Preferência pelo uso de ressectoscópio de fluxo contínuo[11]

Notas: RTU = ressecção transuretral.

CONFLITO DE INTERESSE

Nenhum declarado.

REFERÊNCIAS

1. Madersbacher S, Alivizatos G, Nordling J, Sanz CR, Emberton M, de la Rosette JJ. EAU 2004: guidelines on assessment, therapy and follow-up of men with lower urinary tract symptoms suggestive of benign prostatic obstruction (BPH guidelines). Eur Urol. 2004;46(5):547–54.
2. Blandy JP, Notley R. Transurethral resection. CRC Press; 2019.
3. Sun F, Sun X, Shi Q, Zhai Y. Transurethral procedures in the treatment of benign
4. prostatic hyperplasia: A systematic review and meta-analysis of effectiveness and complications. Medicine (Baltimore). 2018;97(51):e13360. doi: 10.1097/MD.0000000000013360.
5. Symeonidis EN, Lo KL, Chui KL, Vakalopoulos I, Sountoulides P. En bloc resection of bladder tumors: challenges and unmet needs in 2022. Future Oncol. 2022;18(20):2545-58. doi: 10.2217/fon-2021-1228.
6. Heqian L, Yisheng C, Bin Z, Jian K, Lingsong T, Guangbiao Z. Serious complications of transurethral resection of the prostate. Chinese Journal of Urology. 2016; (12): 515-8.
7. Cassuto A. Explosion dans la vessie au cours d'une électro-coagulation. J Urol. 1926;22:263.
8. Ning T, Atkins D, Murphy R. Bladder explosions during transurethral surgery. J Urol 1975; 114: 536-9. doi: 10.1016/s0022-5347(17)67077-0
9. Davis T. The composition and origin of the gas produced during urological endoscopic resections. Br J Urol 1983; 55: 294-7. doi: 10.1111/j.1464- 410X.1983.tb03301.x
10. Hambleton B, Lackey R, Van Duzen R. Explosive gases formed during electrotransurethral resection. JAMA 1935;105:646–51.
11. Agrawal A, Darakh P, Patil M, Mahajan A. Intravesical explosion in a bladder diverticulum during transurethral resection of prostate. J Contemporary Medical Res. 2018;5(7):G6-7.
12. Pathak A, Singh M, Ramappa A, Jain S, Rasool S, Kaswan RS, Patel B. Intravesical explosion during transurethral resection of prostate: Prevention and management. Urol Ann. 2018;10(1):111-3. doi: 10.4103/UA.UA_8_17.
13. Srivastava A, Sandhu AS, Sinha T, Madhusoodanan P, Karan SC, Sethi GS, Talwar R, Narang V. Intravesical Explosion during Transurethral Resection of Prostate - a reminder. Urol Int. 2006;77(1):92-3. doi: 10.1159/000092944.
14. He L. Gas combustion. In: Fire combustion science. Beijing: China Machine Press, 2014: 129-43.

CC BY NC ND

15. De Bartolo D, Ausania F, De Gennaro U, D'Oro E, Gratteri S, Ricci P. Fatal bladder explosion during transurethral resection of prostate: case report and literature review. J Postgrad Med Inst [Internet]. 2017
16. Vacchiano G, Rocca A, Compagna R, Zamboli AGI, Cirillo V, Di Domenico L, Di Nardo V, Servillo G, Amato B. Transurethral Resection of the Prostate, Bladder Explosion and Hyponatremic Encephalopathy: A Rare Case Report of Malpractice. Open Med (Wars). 2017;12:50-7. doi: 10.1515/med-2017-0010.
17. Page MJ, McKenzie JE, Bossuyt PM, Boutron I, Hoffmann TC, Mulrow CD, et al. The PRISMA 2020 statement: an updated guideline for reporting systematic reviews. International journal of surgery. 2021;88:105906.
18. Shi B, Ou Y, Cai S, Ren S. A case report and empirical review of intravesical explosion during transurethral resection of prostate. Asian J Surg. 2022;45(11):2320-1. doi: 10.1016/j.asjsur.2022.05.028.
19. Xu CB, Jia DS, Pan ZS. Intravesical explosion during transurethral resection of bladder tumor: A case report. World J Clin Cases. 2022;10(29):10689-94. doi: 10.12998/wjcc.v10.i29.10689.
20. Özgür A. Bladder Explosion, a Serious Complication Occurred During Transurethral Resection of Prostate. Bulletin of Urooncology. 2022;21(4):140–2.
21. Bansal S, Daga RN. Laparoscopic repair of bladder explosion during TURP: A case report. Urol Case Rep. 2019;30:101093. doi: 10.1016/j.eucr.2019.101093.
22. Gupta J, Gupta A. Intraperitoneal bladder explosion during transurethral surgery. BMJ Case Rep. 2019;12(7):e229580. doi: 10.1136/bcr-2019-229580.
23. Hammad FT, Fidal G. Bladder Explosion during Transurethral Resection of the Prostate Repaired Laparoscopically: A Case Report and Review of the Literature. Med Princ Pract. 2018;27(6):582-4. doi: 10.1159/000494434.
24. Koras O, Sinan A, Ali E, Mehmet A. Bladder Explosion, A Rare Complication of Transurethral Resection of the Prostate: Two Case Reports. Med Bull Haseki 2018;56:256-8. doi: 10.4274/haseki.91885
25. Vincent D. Bladder explosion during transurethral resection of prostate: Bladder diverticula as an additional risk factor. Urol Ann. 2017;9(1):68-70. doi: 10.4103/0974-7796.198887.
26. Lo S, Huang T. Bladder explosion, a rare complication following transurethral resection of the prostate. BMJ Case Rep. 2016;2016:bcr2016215858. doi: 10.1136/bcr-2016-215858.
27. Hirai E, Tokumine J, Lefor AK, Ogura S, Kawamata M. Bladder Explosion during Transurethral Resection of the Prostate with Nitrous Oxide Inhalation. Case Rep Anesthesiol. 2015;2015:464562. doi: 10.1155/2015/464562.
28. Georgios K, Evangelos B, Helai H, Ioannis G. Intravesical explosion during transurethral electrosurgery. Scott Med J. 2015;60(2):e25-6. doi: 10.1177/0036933015572091.
29. Chih-Chiao L, Huang-Kuang C, Marcelo C, Jong--Ming H. Intravesical Explosion Resulting in Bladder Rupture During Transurethral Resection of Bladder Tumors. International Journal of Gerontology. 2014; 8(4).
30. Adiyat KT, Shetty A, Jayakrishnan T. Laparoscopic repair of a rare case of bladder rupture due to intravesical explosion during transurethral resection of the prostate. Urol J. 2014;11(3):1692-4.
31. Baldvinsdóttir B, Gíslason T, Jónsson E. Explosion of the urinary bladder during transurethral resection of the prostate. Scand J Urol. 2014;48(6):571-2. doi: 10.3109/21681805.2014.932843.
32. Oğuz G, Subaşı D, Kaya M, Güven O, Ünver S. Intravesical explosion: a rare complication of transurethral resection of prostate. J Anesth. 2013;27(1):145-6. doi: 1007/s00540-012-1474-7.
33. Tetsuya S, Kohei H, Naoki I. Bladder injury due to intravesical explosion during transurethral resection of bladder tumor: a case report. Japanese Journal of Endourolog 2013;26:319-20.
34. Dieckmann KP, Gehrckens R, Biesewig AK. Intravesical explosion with rupture of the bladder wall during transurethral resection. Urologe A. 2008;47(7):860-2. doi: 10.1007/s00120-008-1718-1.
35. Ribeiro da Silva M, Correa A, Zambon J, Jacomini M, Wroclawski E. Explosión vesical durante la resección transuretral de próstata: Presentación de un caso. Archivos Españoles de Urología. 2006;59(6):651-2.
36. Rezaee M. Intravesical explosion during endoscopic transurethral resection of prostate. Urol J. 2006;3(2):109-10.
37. Di Tonno F, Fusaro V, Bertoldin R, Lavelli D. Bladder explosion during transurethral resection of the prostate. Urol Int. 2003;71(1):108-9. doi: 10.1159/000071106.
38. Dublin N, Razack AH, Loh CS. Intravesical explosion during transurethral resection of the prostate. ANZ J Surg. 2001;71(6):384-5. doi: 10.1046/j.1440-1622.2001.02134.x.
39. Ng M, Leslie S, Baradhi K. Benign Prostatic Hyperplasia. 2024. In: StatPearls [Internet]. Treasure Island (FL): StatPearls Publishing.
40. Catañón L, Merino J, Sánchez J, Mas A. Clinical prognostic factors in superficial cancer of the urinary bladder. Arch Esp Urol. 2001;54(2):131-8.

CC BY NC ND

41. Tzelves L, Mourmouris P, Skolarikos A. Does bipolar energy provide any advantage over monopolar surgery in transurethral resection of non-muscle invasive bladder tumors? A systematic review and meta-analysis. World J Urol. 2021;39(4):1093-105. doi: 10.1007/s00345-020-03313-w.
42. Adams J, Micali S, Moore R, Babayan R, Kavoussi L. Complications of extraperitoneal balloon dilation. J Endourol 1996; 10(4): 375-8.
43. Imiak S, Weavind L, Dabney T, Wenker O. TURP syndrome - Interactive case report in Anesthesia and Critical Care. The Internet Journal of Aneshesiology. 1999; 3(1).
44. Lee YC, Lam HM, Rosser C, Theodorescu D, Parks WC, Chan KS. The dynamic roles of the bladder tumour microenvironment. Nat Rev Urol. 2022;19(9):515-33.
45. Neuman G, Sidebotham G, Negoianu E, Bernstein J, Kopman AF, Hicks RG, West ST, Haring L. Laparoscopy explosion hazards with nitrous oxide. Anesthesiology. 1993;78(5):875-9. doi: 10.1097/00000542-199305000-00011.
46. El-Kady A, Abd-El-Razek M. Intraperitoneal explosion during female sterilization by laparoscopic electrocoagulation. A case report. Int J Gynaecol Obstet. 1976;14(6):487-8. doi: 10.1002/j.1879-3479.1976.tb00090.x.
47. Gunatilake D. Case report: fatal intraperitoneal explosion during electrocoagulation via laparoscopy. Int J Gynaecol Obstet. 1978;15(4):353-7. doi: 10.1002/j.1879- 3479.1977.tb00708.x.
48. Ashwin R, Manimaran A, Manohar R, Naidu R. Nitrous oxide for pneumoperitoneum: No laughing matter this! A prospective single blind case controlled study. International Journal of Surgery. 2011; 9(2): 173-6. doi: 10.1016/j.ijsu.2010.10.015.
49. Yang X, Cheng Y, Cheng N, Gong J, Bai L, Zhao L, Deng Y. Gases for establishing pneumoperitoneum during laparoscopic abdominal surgery. Cochrane Database Syst Rev. 2022;3(3):CD009569. doi: 10.1002/14651858.CD009569.pub4.
50. Castellani D, Rubilotta E, Fabiani A, Maggi M, Wroclawski ML, Teoh JY, Pirola GM, Gubbiotti M, Pavia MP, Gomez-Sancha F, Galosi AB, Gauhar V. Correlation Between Transurethral Interventions and Their Influence on Type and Duration of Postoperative Urinary Incontinence: Results from a Systematic Review and Meta- Analysis of Comparative Studies. J Endourol. 2022;36(10):1331-47. doi: 10.1089/end.2022.0222.
51. Rassweiler J, Teber D, Kuntz R, Hofmann R. Complications of transurethral resection of the prostate (TURP) – incidence, management, and prevention. Eur Urol. 2006;50(5):969-79. doi: 10.1016/j.eururo.2005.12.042.Nov 1 [cited 2024 May 4];110(9):1951–8. Available from: https://onlinelibrary.wiley.com/doi/full/10.1002/cncr.23027

AUTOR CORRESPONDENTE
Dr. Alessandro Vidal de Oliveira
Universidade do Estado do Pará (UEPA),
Centro de Ciências Biológicas e da Saúde, Tv. Perebebuí, 2623
Marco, Belém, PA, Brasil, 66087-662.
Telefone: (91) 98257-3706
E-mail: alessandrovidaloliv@outlook.com

Submissão em:
02/2024

Aceito para publicação em:
11/2024

CC BY NC ND