ARTIGO ORIGINAL

DOI: 10.55825.RECET.SBU.0235

AVALIAÇÃO DA DOR E COMPLICAÇÕES ASSOCIADAS A BIÓPSIA TRANSRETAL DE PRÓSTATA COM BLOQUEIO ANESTÉSICO LOCAL

IRWINS EMANUEL FEITOZA DE SOUSA (1), FELIPE BRANDÃO CORRÊA DE ARAUJO (1), EVANDRO FALCÃO DO NASCIMENTO (1), STENIO SANTOS MOURA (1), BRUNA PINHEIRO DE LUCA (1), BRUNO GONÇALVES LEITE (1), JONATHAN SUYAN SOUSA ANDRADE (1), PAULO ALEXANDRE ULISSES SALES SILVA (1), JULIA BADRA NOGUEIRA ALVES (1), DANIELA BRITTO MARINHO DE GUSMÃO (1)

1 Departamento de urologia do hospital Getúlio Vargas, Recife, PE, Brasil

RESUMO

INTRODUÇÃO: A biopsia de próstata se mantém como o padrão ouro no diagnóstico do câncer de próstata. O exame é realizado por urologistas ou radiologistas, sob anestesia local ou sedação. As complicações podem ser classificadas como menores, quando autolimitadas, ou maiores, quando necessitam de atendimento médico ou internação hospitalar. O objetivo do trabalho foi avaliar a dor e complicações associadas a biópsia prostática.

MATERIAIS E MÉTODOS: Estudo prospectivo que avaliou dor e complicações em 159 pacientes submetidos a biópsia próstata guiada por ultrassom com bloqueio anestésico local. A dor foi avaliada pela escala analógica e visual (EVA) e as complicações através de questionário após contato telefônico.

RESULTADOS: Cerca de 60% dos pacientes apresentaram algum tipo de complicação. A mais comum foi a hematúria macroscópica (42,1%), seguido de hematoquezia (18,9%), dor perineal (10,1%), febre (8,8%), retenção urinária (2,5%) e hemospermia (2,5%). Apenas 6,8% necessitaram de atendimento em serviço de urgência. A dor teve uma mediana de dois na EVA, com 71,5% reportando dor leve ou ausência de dor.

CONCLUSÕES: A taxa de complicações que necessitaram atendimento médico foi baixa, em consonância com estudos prévios. A febre foi o que mais motivou os pacientes a procurarem o serviço de urgência. A percepção de dor leve referida pela maioria dos pacientes, dispensa a necessidade de manejo anestésico mais complexo, como sedação. Isso diminui o tempo e custos do procedimento, importante em serviços públicos e com demanda alta. A biopsia de próstata com bloqueio anestésico local tem boa tolerabilidade, além de apresentar baixas taxas de complicações maiores.

Palavras-chave: Próstata, Biópsia, Morbidade

ABSTRACT

INTRODUCTION: Prostate biopsy remains the gold standard for the diagnosis of prostate cancer. The procedure is performed by urologists or radiologists, under local anesthesia or sedation. Complications are classified as minor when self-limited, or major when requiring medical intervention or hospital admission. This study aimed to evaluate pain perception and complications associated with prostate biopsy.

MATERIALS AND METHODS: A prospective study was conducted including 159 patients who underwent transrectal ultrasound-guided prostate biopsy under local anesthetic nerve block. Pain was assessed using the Visual Analog Scale (VAS), and complications were evaluated through a structured questionnaire administered by telephone follow-up.

RESULTS: Approximately 60% of patients reported at least one complication. The most common was gross hematuria (42.1%), followed by rectal bleeding (18.9%), perineal pain (10.1%), fever (8.8%), acute urinary retention (2.5%), and hematospermia (2.5%). Only 6.8% required evaluation in an emergency department. The median pain score was 2 on the VAS, with 71.5% of patients reporting mild or no pain.

CONCLUSIONS: The rate of complications requiring medical care was low and consistent with previous studies. Fever was the leading cause for emergency consultation. The predominantly mild pain reported suggests that more complex anesthetic management, such as sedation, may be unnecessary. Prostate biopsy under local anesthesia is well tolerated and associated with low rates of major complications.

Keywords: Prostate; Biopsy; Morbidity.

© 2025 Os autores. Este é um artigo de acesso aberto distribuído sob os termos da licença CC BY 4.0.

INTRODUÇÃO

O câncer de próstata é o segundo tipo de câncer mais comum diagnosticado em homens, com mais de 1,4 milhão de casos registrados em 2020 (1,2). Apesar dos avanços nos exames de imagem, a biopsia de próstata se mantém como o padrão ouro no diagnóstico, além de fazer parte de protocolos de acompanhamento do câncer, como a vigilância ativa, quando a neoplasia apresenta baixo risco de progressão e disseminação (3,4).

Com a implementação da ultrassonografia transretal, houve uma melhor acurácia na realização do procedimento (5,6). O exame é realizado por urologistas ou radiologistas, sob anestesia local ou sedação; pode ser feito também por via transperineal. Trata-se de um procedimento invasivo, porém tolerável, rápido e seguro, com mortalidade muito baixa, nesses casos geralmente associado a sepse (4,7,8).

Hoje, o mínimo de 12 fragmentos é preconizado para que o exame tenha uma acurácia satisfatória (9,10). Consequentemente as complicações passaram a ser mais frequentes. Podem ser classificadas como menores, quando são autolimitadas (como hematúria, hematoquezia em pequena quantidade), ou maiores, quando necessitam de atendimento médico ou internação hospitalar (sangramento abundante, retenção urinária, dor importante, hematoma, febre persistente, sepse) (4,11,12). Esse estudo tem como objetivo avaliar a dor e as complicações associadas a biópsia transretal de próstata com anestesia local, em um serviço de saúde pública de referência.

MATERIAIS E MÉTODOS

Trata-se de um estudo prospectivo, descritivo, feito no serviço de urologia do Hospital Getúlio Vargas, em Recife. Aprovado pelo comitê de ética em pesquisa do Hospital Universitário Oswaldo Cruz de Pernambuco, sob o CAAE: 70075323.7.0000.5192. Foram avaliados os pacientes que se submeteram a biópsia transretal de próstata, do período de março a setembro de 2023, sobre o aspecto da dor e das complicações relacionadas diretamente ao procedimento. Os pacientes foram convidados a participar da pesquisa e solicitado a assinatura do termo de consentimento livre e esclarecido.

A biópsia foi realizada por médicos residentes do segundo e terceiro ano de urologia, seguindo o protocolo do serviço em pacientes com suspeita clínica e laboratorial de câncer de próstata. Foi feito profilaxia antibiótica com ciprofloxacino por três dias, iniciada um dia antes do exame, e suspenso anticoaguagulantes/antiagregantes plaquetários (por exemplo ácido acetilsalicílico e clopidogrel) cinco dias antes do procedimento. Durante o primeiro momento foi informado, detalhadamente, como o procedimento seria realizado. Foram colhidas informações sobre comorbidades e biópsias de próstata anteriores (Tabela 1). Após isso os pacientes são colocados em decúbito lateral esquerdo e fletidas as coxas. Realizado a introdução do transdutor endocavitário de ultrassonografia lubrificado com lidocaína gel. Então foi realizado anestesia local com bloqueio periprostático com agulha de 18-gauge, utilizando lidocaína 2% (10ml, diluídos em água bi-destilada). Prosseguimos com a retirada de 12 fragmentos e realizado a medição do volume prostático. Os pacientes receberam alta após observação e avaliação médica, os mesmos foram orientados sobre os cuidados e as possíveis complicações do procedimento.

A dor, durante o procedimento, foi avaliada a partir do uso da escala visual e analógica (EVA) (Figura 1), logo após a realização do procedimento. Conforme é validado na EVA, zero corresponde a nenhuma dor, de 1 a 3 dor leve, de 4 a 6 dor moderada, 7 a 10 dor intensa, sendo dez uma dor insuportável. Em relação às complicações, os pacientes foram contactados pelo pesquisador por telefone e realizado uma entrevista com perguntas sobre eventos adversos ocorridos após o proce-

© 2025 Os autores. Este é um artigo de acesso aberto distribuído sob os termos da licença CC BY 4.0.

Tabela 1. Lista de características dos pacientes analisados no estudo.

Características dos pacientes	n 159 (%)
Comorbidades:	
Hipertensão arterial Sistêmica (HAS)	93 (58,4)
Diabete Melitos (DM)	29 (18,2)
HAS e DM	20 (12,5)
Outras comorbidades	11 (7%)
Primeira Biópsia:	
Sim	129 (81,2)
Não	30 (18,8)
Uso de cateter de vesical de demora:	
Sim	38 (23,9)
Não	121 (76,1)
Idade, mediana	68
Volume prostático (cm^3), média	56,5

Abreviaturas: *HAS, hipertensão arterial sistêmica; DM, diabetes melito*

Figura 1. Diagrama de fluxo do estudo.

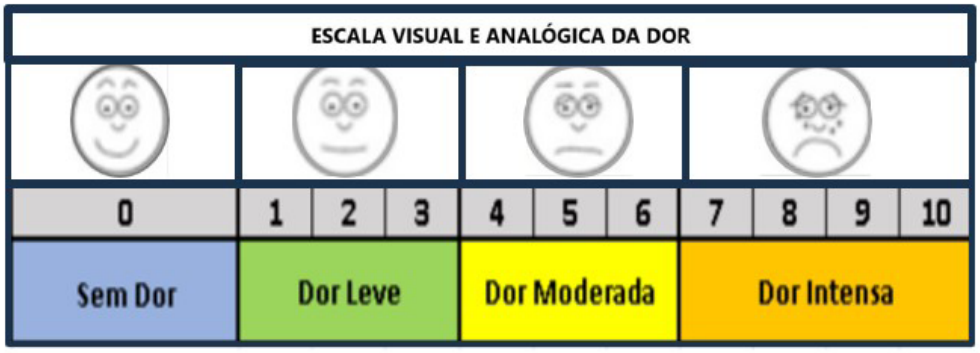

dimento. Foram questionados sobre: sangramentos (uretral, retal, hematúria, hemospermia), febre, dor, retenção urinária, necessidade de atendimento em serviço de urgência. O contato foi feito após 5-7 dias e retornado após 15 dias se persistência dos sintomas.

O número mínimo da amostra calculado para um intervalo de confiança de 95% foi de 139 pacientes.

RESULTADOS

Foram selecionados 206 pacientes, porém 2 foram excluídos por estarem fora do protocolo (pacientes internados), um não aceitou participar do estudo e 44 foram excluídos pela impossibilidade de contato, mesmo após 2 tentativas em dias e horários diferentes (Figura 2).

© 2025 Os autores. Este é um artigo de acesso aberto distribuído sob os termos da licença CC BY 4.0.

Figura 2. Histograma da distribuição da dor através da EVA (Escala Visual e Analógica) durante a realização da biópsia de próstata transretal com bloqueio anestésico local.

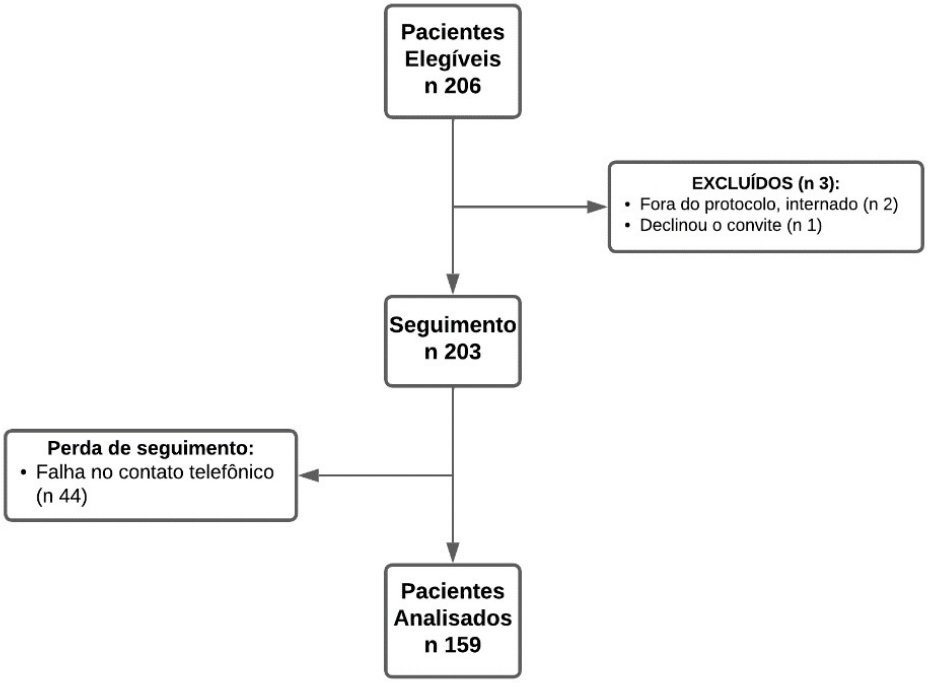

As idades dos pacientes variaram de 48 a 84 anos (mediana 68). A principal comorbidade apresentada pelos pacientes foi a hipertensão arterial sistêmica (58,4%). A maioria dos pacientes (81,2%) estavam se submetendo a primeira biópsia próstata. Além disso, uma quantidade considerável de pacientes estava em uso de catéter vesical de demora (23,9%). A média do volume prostático foi 56,5 cm3 (Tabela 1).

Dos 159 pacientes, sessenta e quatro (40,3%) não relataram complicações associadas ao procedimento. Em relação aos pacientes que tiveram complicações (Tabela 2), a mais predominante foi a hematúria macroscópica, presente em sessenta e sete pacientes (42,1%), com mediana de duração de dois dias, variando de um a cinco dias. Já a hematoquezia esteve frequente em trinta pacientes (18,9%), mediana de dois dias de duração, variando também de um a cinco dias.

A dor perineal esteve presente em dezesseis casos (10,1%), com mediana de três dias de duração e variação de um a seis dias. Quatorze pacientes (8,8%) relataram febre, sendo essa a queixa que mais os motivou a procurar serviço de urgência (3,1%) (Tabela 3). A queixa menos comum reportada pelos pacientes foi a hemospermia, apenas quatro (2,5%).

Além das complicações citadas, quatro (2,5%) precisaram ser atendidos em serviço urgência por quadro de retenção urinária aguda (RUA) e necessidade de passagem de catéter vesical. Um total de onze pacientes (6,8%) procuraram serviço de urgência (Tabela 3). A maior parte (38,3%) teve apenas uma complicação, conforme visto na Tabela 4.

Em relação a percepção de dor durante o exame a mediana foi o número dois da escala visual e analógica de dor. Setenta e um por cento dos pacientes reportaram dor leve (EVA, 1-3) ou sem dor; vinte e três por cento dor moderada (4-6) e apenas 5,1% reportaram dor intensa (>6) (Figura 3.)

© 2025 Os autores. Este é um artigo de acesso aberto distribuído sob os termos da licença CC BY 4.0.

Tabela 2. Complicações após biópsia de próstata guiada por ultrassonografia.

Complicação	Pacientes	% do total
Hematúria	67	42,1
Hematoquezia	30	18,9
Dor perineal	16	10,1
Febre	14	8,8
RUA	4	2,5
Hemospermia	4	2,5

Abreviatura: *RUA, retenção urinária aguda*

Tabela 3. Complicações que motivaram atendimento em serviço de urgência.

Complicação	Pacientes	% do total
Febre	5	3,1
RUA	4	2,5
Hematúria	1	0,6
Dor perineal	1	0,6

Abreviatura: *RUA, retenção urinária aguda*

Tabela 4. Número de complicações por paciente.

Número de complicações	Pacientes	% do total
0	64	40,3
1	61	38,3
2	24	15,1
3	8	5,0
4	1	0,6
5	1	0,6

DISCUSSÃO

O percentual de pacientes com pelo menos uma complicação no nosso trabalho foi de 59,7%, comparável a estudos prospectivos semelhantes como Solha et al (12), que avaliou 95 pacientes e teve uma taxa de 52,6%; Rodriguez et al (13), com 128 pacientes, 63,6% e Pontes-Junior et al (14) com 1234, encontrou uma taxa de 59,8 %. A hematúria macroscópica foi a complicação mais frequente (42,1%), corroborando com autores como Rodriguez et al (13) (47,1%), Rietbergen et al (15) (45,3%, com 1687 pacientes), Solha et al (12) (40,2%), Pontes-Junior et al (36,7%) (14).

A hematoquezia fora a segunda complicação mais comum (18,9%) reportada, quadro semelhante encontrado por Pontes-Junior et al (14) (14,6%), porém difere de Solha et al (12) (2,1%). Em contrapartida não houve relato de gravidade do quadro, sendo

© 2025 Os autores. Este é um artigo de acesso aberto distribuído sob os termos da licença CC BY 4.0.

Figura 3

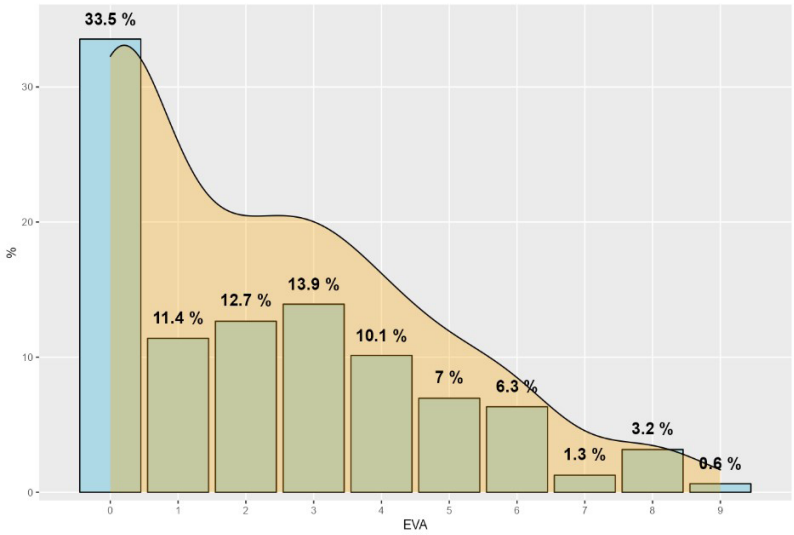

uma complicação autolimitada em sua totalidade dos casos neste estudo. Caso semelhante ocorreu com a hemospermia, apenas 2,5% dos pacientes referiram, enquanto que Solha et al (12), evidenciou esse quadro em 23,7% e Pontes-Junior et al (14) em 11,5%. Essas discrepâncias podem ser explicadas pela heterogeneidade dos participantes, pois no mesmo grupo encontramos pacientes idosos acima de 80 anos e abaixo de 50, casados, solteiros, sem vida sexualmente ativa ou uso contínuo de catéter vesical.

Pontes-Junior et al (14) mostrou 1,9% dos pacientes tiveram o quadro de febre, similar a Rodriguez et al (13) (1,7%), Djavan et al (16) (3%) e Solha et al (12) (3,1%), diferindo do nosso estudo (8,8%). Essa diferença pode ser aventada pelo elevado número de pacientes em uso de cateter vesical de demora no nosso trabalho (23,9%), em comparação com estudos como o de Pontes-Junior et al (14) com apenas 3,6% da amostra.

No nosso estudo, a febre foi a complicação mais associada a necessidade de atendimento em serviços de urgência. Esse é o sinal inicial mais importante para o diagnóstico de complicações infecciosas, como cistite, prostatite aguda. Esse tipo de complicação é a mais temida, pois pode evoluir para quadros graves, como a sepse (12,13,16). A urocultura pós biopsia pode ser um exame importante, porém em algumas situações o seu resultado pode ser interpretado de forma incorreta, como em pacientes em uso crônico de cateter vesical de demora, ou quando, por exemplo, a amostra de urina é colhida em vigência da janela de profilaxia antibiótica feita em todos os pacientes que são submetidos a biópsia14.

A retenção urinária aguda é condição relatada em vários estudos. Solha et al (12) em série com 95 pacientes, teve uma taxa de 7,2% do quadro. Enquanto que Pontes-Junior et al (14) apresentaram apenas 1,8%, alinhado a trabalhos anteriores como Rodriguez et al (13) (1,6%) e Djavan et al16 (2,6%). Nosso estudo apresentou taxa semelhante, 2,5%. Independentemente, é uma condição que impele a busca por serviço de urgência.

Considerando o impacto socioeconômico ocasionado pela necessidade de atendimento em unidade de urgência e, dependendo do quadro, internamento hospitalar, Solha et al (12) estratificou esses casos como complicações maiores. No seu estudo houve uma taxa de 8,2%, similar ao presente estudo, 6,9%.

Alguns autores divergem em relação ao desconforto referido pelos pacientes, Irani et al (17) mostraram uma mediana de 3 na escala visual e analógica de dor, enquanto que Collins (18) e Clements et al (19) afirmaram

© 2025 Os autores. Este é um artigo de acesso aberto distribuído sob os termos da licença CC BY 4.0.

que 22 e 30% dos pacientes, respectivamente, relataram que o procedimento foi significativamente doloroso. Djavan et al16 em uma série com 1051 pacientes mostraram uma taxa de desconforto importante que variou de 8 a 78%, o fator mais associado a queixa foi idade, pacientes mais jovens (<60 anos) tiveram uma experiência pior. Porém, esses estudos citados acima foram realizados sem a técnica de bloqueio anestésico local.

No presente estudo foi observado uma mediana de 2 na EVA de dor, similar ao trabalho de Gómez-Gómez et al (11). Apesar das biópsias serem realizadas por residentes de urologia do segundo e terceiro ano, houve a percepção de dor leve durante o procedimento, referida pela maioria dos pacientes. O uso apenas do bloqueio local, dispensa a necessidade de manejo anestésico mais complexo (como sedação) em grande parte dos casos. Isso diminui o tempo e os custos do procedimento, variáveis importantes principalmente em serviços públicos de saúde e com alta demanda.

CONCLUSÃO

É possível concluir que a biopsia de próstata com bloqueio anestésico local tem boa tolerabilidade pelos pacientes, além de apresentar baixas taxas de complicações maiores.

CONFLITO DE INTERESSE

Nenhum declarado.

REFERÊNCIAS

1. Culp MB, Soerjomataram I, Efstathiou JA, Bray F, Jemal A. Recent Global Patterns in Prostate Cancer Incidence and Mortality Rates. Eur Urol. 2020 Jan;77(1):38-52. doi: 10.1016/j.eururo.2019.08.005. Epub 2019 Sep 5. PMID: 31493960.
2. IARC. WHO. Data visualization tools for exploring the global cancer burden in 2020. Access date December 2022.
3. Bruinsma SM, Roobol MJ, Carroll PR, Klotz L, Pickles T, Moore CM, et a.; Movember Foundation's Global Action Plan Prostate Cancer Active Surveillance (GAP3) consortium. Expert consensus document: Semantics in active surveillance for men with localized prostate cancer - results of a modified Delphi consensus procedure. Nat Rev Urol. 2017 May;14(5):312-322. doi: 10.1038/nrurol.2017.26. Epub 2017 Mar 14. PMID: 28290462.
4. EAU Guidelines. Edn. presented at the EAU Annual Congress Milan 2023. ISBN 978-94-92671-19-6.
5. Watanabe H, Kato H, Kato T, Morita M, Tanaka M. [Diagnostic application of ultrasonotomography to the prostate]. Nihon Hinyokika Gakkai Zasshi. 1968 Apr;59(4):273-9. Japanese. doi: 10.5980/jpnjurol1928.59.4_273. PMID: 5749269.
6. Hodge KK, McNeal JE, Stamey TA. Ultrasound guided transrectal core biopsies of the palpably abnormal prostate. J Urol. 1989 Jul;142(1):66-70. doi: 10.1016/s0022-5347(17)38663-9. PMID: 2659826.
7. Perán Teruel M, Lorenzo-Gómez MF, Veiga Canuto N, Padilla-Fernández BY, Valverde-Martínez LS, Migliorini F, et al. Complicaciones de la biopsia transrectal de próstata en nuestro medio. Estudio multicéntrico internacional de 3.350 pacientes. Actas Urológicas Españolas, Elsevier, 2020; 44(3): 196-204. ISSN 0210-4806. doi: 10.1016/j.acuro.2019.11.004.
8. Borghesi M, Ahmed H, Nam R, Schaeffer E, Schiavina R, Taneja S, Weidner W, Loeb S. Complications After Systematic, Random, and Image-guided Prostate Biopsy. Eur Urol. 2017 Mar;71(3):353-365. doi: 10.1016/j.eururo.2016.08.004. Epub 2016 Aug 17. PMID: 27543165.
9. Eichler K, Hempel S, Wilby J, Myers L, Bachmann LM, Kleijnen J. Diagnostic value of systematic biopsy methods in the investigation of prostate cancer: a systematic review. J Urol. 2006 May;175(5):1605-12. doi: 10.1016/S0022-5347(05)00957-2. PMID: 16600713.
10. Haas GP, Delongchamps NB, Jones RF, Chandan V, Serio AM, Vickers AJ, Jumbelic M, Threatte G, Korets R, Lilja H, de la Roza G. Needle biopsies on autopsy prostates: sensitivity of cancer detection based on true prevalence. J Natl Cancer Inst. 2007 Oct 3;99(19):1484-9. doi: 10.1093/jnci/djm153. Epub 2007 Sep 25. PMID: 17895474.
11. Gomez-Gomez E, Ramírez E, Gómez-Ferrer A, Rubio-Briones J, Iborra I, Carrasco-Valiente J, et al. Evaluación del dolor y factores asociados en pacientes sometidos a biopsia de próstata. Actas Urológicas Españolas. 2015; 39(7):414-419. doi: 10.1016/j.acuro.2015.01.007.

© 2025 Os autores. Este é um artigo de acesso aberto distribuído sob os termos da licença CC BY 4.0.

12. Solha RS, Ajzen S, De Nicola H, Shigueoka DC, De Castro HAS. Morbidade da biópsia da próstata transretal guiada por ultrassonografia. Radiol Bras. 2013; 46(2):71-74. doi: 10.1590/S0100-39842013000200009.
13. Rodríguez LV, Terris MK. Risks and complications of transrectal ultrasound guided prostate needle biopsy: a prospective study and review of the literature. J Urol. 1998 Dec;160(6 Pt 1):2115-20. doi: 10.1097/00005392-199812010-00045. PMID: 9817335.
14. Pontes-Junior J, Freire TM, Pugliesi FG, de Moura Costa FM, de Souza VMG, Galucci FP, et al. Effectiveness of Intrarectal Povidone-iodine Cleansing Plus Formalin Disinfection of the Needle Tip in Decreasing Infectious Complications After Transrectal Prostate Biopsy: A Randomized Controlled Trial. J Urol. 2022 Dec;208(6):1194-1202. doi: 10.1097/JU.0000000000002910. Epub 2022 Aug 25. PMID: 36006040.
15. Rietbergen JB, Kruger AE, Kranse R, Schröder FH. Complications of transrectal ultrasound-guided systematic sextant biopsies of the prostate: evaluation of complication rates and risk factors within a population-based screening program. Urology. 1997 Jun;49(6):875-80. doi: 10.1016/s0090-4295(97)00100-3. PMID: 9187694.
16. Djavan B, Waldert M, Zlotta A, Dobronski P, Seitz C, Remzi M, Borkowski A, Schulman C, Marberger M. Safety and morbidity of first and repeat transrectal ultrasound guided prostate needle biopsies: results of a prospective European prostate cancer detection study. J Urol. 2001 Sep;166(3):856-60. PMID: 11490233.
17. Irani J, Fournier F, Bon D, Gremmo E, Doré B, Aubert J. Patient tolerance of transrectal ultrasound-guided biopsy of the prostate. Br J Urol. 1997 Apr;79(4):608-10. doi: 10.1046/j.1464-410x.1997.00120.x. PMID: 9126093.
18. Collins GN, Lloyd SN, Hehir M, McKelvie GB. Multiple transrectal ultrasound-guided prostatic biopsies--true morbidity and patient acceptance. Br J Urol. 1993 Apr;71(4):460-3. doi: 10.1111/j.1464-410x.1993.tb15993.x. PMID: 8499991.
19. Clements R, Aideyan OU, Griffiths GJ, Peeling WB. Side effects and patient acceptability of transrectal biopsy of the prostate. Clin Radiol. 1993 Feb;47(2):125-6. doi: 10.1016/s0009-9260(05)81188-2. PMID: 8435959.

AUTOR CORRESPONDENTE
Dr. Irwins Emanuel Feitoza de Sousa
Departamento de Urologia do Hospital Getúlio Vargas
Recife, PE, Brasil
Telefone: (82) 99629-0763
E-mail: irwinsefds@gmail.com

Recebido em:
fevereiro de 2024

Aceito para publicação em:
outubro de 2024

© 2025 Os autores. Este é um artigo de acesso aberto distribuído sob os termos da licença CC BY 4.0.