

RELATO DE CASO

DOI: 10.55825.RECET.SBU.0215

METAPLASIA ESCAMOSA QUERATINIZANTE NO TRATO URINÁRIO: PROPÓSITO DE TRÊS CASOS CLÍNICOS.

VITÓRIA MARRA DA MOTTA VILALVA MESTRINHO (1), LUCAS DO VALLE CICCOZZI (2), MARIA ELISA ALCÂNTARA DA CRUZ (3), RENATA VERNA LEAL DE OLIVEIRA (4), THIAGO DOS SANTOS ROSA (1), BRUNO VILALVA MESTRINHO (2)

1 Universidade Católica de Brasília, DF, Brasil, 2 Hospital Santa Casa de Curitiba, Curitiba, PR Brasil, 3 Hospital Regional do Gama, DF, Brasil, 4 Centro Universitário Unieuro, DF, Brasil

RESUMO

INTRODUÇÃO: A metaplasia escamosa queratinizante (KSM) do trato urinário é uma patologia rara que pode acometer rins, ureteres e bexiga, com etiologia, diagnóstico e tratamento incertos.

APRESENTAÇÃO DO CASO: A primeira paciente jovem com exclusão renal à direita, devido a obstruções urinárias. Optado por nefrectomia simples e histopatológico revelou doença renal queratinizante descamativa. A segunda paciente jovem, com diagnóstico de obstrução urinária alta e com histopatológico revelando metaplasia escamosa na bexiga. Seguiu com aplicação intravesical de hialuronato de sódio, com melhora parcial e segue em monitoramento. A terceira paciente idosa com suspeita de neoplasia vesical avançada, com ureterohidronefrose à direita. Após ressecção endoscópica vesical, teve diagnóstico de metaplasia vesical, com proposta de nefroureterectomia e cistectomia. Optado por tratamento conservador por risco cirúrgico elevado.

CONCLUSÃO: Relatam-se três casos de metaplasia escamosa queratinizante no trato urinário, com resultados diferentes. Todas eliminavam escamas pela urina. Discute-se doença pouco estudada e com prognóstico reservado.

Palavras-chave: Metaplasia, Rim, Bexiga Urinária, Sistema Urinário, Terapêutica.

ABSTRACT

INTRODUCTION: Keratinizing squamous metaplasia (KSM) of the urinary tract is a rare condition that may affect the kidneys, ureters, and bladder, with uncertain etiology, diagnosis, and management.

METHODS: Three patients were evaluated. The first was a young female with right renal exclusion secondary to urinary obstruction who underwent simple nephrectomy, with histopathological findings consistent with desquamative keratinizing renal disease. The second was a young female diagnosed with upper urinary tract obstruction, whose histopathological analysis revealed squamous metaplasia of the bladder. She was treated with intravesical sodium hyaluronate, achieving partial symptomatic improvement and remains under follow-up. The third patient was an elderly female with suspected advanced bladder neoplasm and right ureterohydronephrosis. Following endoscopic bladder resection, histopathology confirmed bladder metaplasia. Nephroureterectomy and cystectomy were proposed; however, conservative management was chosen due to high surgical risk.

RESULTS: All three patients exhibited urinary desquamation of keratinized material, with variable clinical outcomes.

CONCLUSIONS: These cases highlight the heterogeneous presentation and clinical course of keratinizing squamous metaplasia of the urinary tract, a poorly understood condition with a potentially guarded prognosis.

Keywords: Metaplasia; Kidney; Urinary Bladder; Urinary System; Therapeutics.

INTRODUÇÃO

A metaplasia escamosa queratinizante, também chamada de leucoplasia ou colesteatoma do trato urinário, é uma patologia incomum, com a incidência estimada de 1:10.000 casos. A formação excessiva de epitélio escamoso queratinizado com descamação pode ser evidenciado pela eliminação de rolhas epiteliais escamosas pela urina, causando obstrução urinária e pela presença de defeito de enchimento do trato urinário superior (1). Frequentemente pode mimetizar nefrolitíase ou neoplasia. Ocorre mais frequentemente a partir da 4ª década de vida e no sexo masculino do que no feminino (3:2) (2).

A etiologia exata é desconhecida, embora sua ocorrência esteja associada e infecção do trato urinário (ITU) recorrente, litíase urinária, deficiência de vitamina A e exposição a irritantes, como o tabagismo. O contexto clínico em que aparece esta condição na pelve renal é variada, sendo observada na pielonefrite xantogranulomatosa, rim em ferradura, anomalias congênitas do trato urinário, sífilis e tuberculose (3). O acometimento da bexiga envolve fatores de risco como cateterismo vesical crônico, bexiga neurogênica, cirurgia prévia na bexiga, fístulas urinárias e tumores (2). Dentre essas condições a infecção urinária tem maior incidência e as bactérias mais comuns são *Escherichia coli*, *Proteus spp.* e *Enterococcus faecalis*.

A metaplasia escamosa queratinizante na pelve renal é considerada uma lesão benigna. No entanto, há relatos de ocorrência concomitante com carcinomas de células escamosas. Por esse motivo, o risco potencial da metaplasia representar uma pré-malignidade foi contestada (4). No acometimento da bexiga, tanto o diagnóstico síncrono do tumor urotelial quanto o desenvolvimento subsequente do tumor no acompanhamento foram identificados. O risco de transformação maligna aumenta na presença de displasia, bem como com queratinização extensa. O diagnóstico é feito por meio de estudo ana-

tomopatológico do tecido acometido por via endoscópica ou por espécime cirúrgico e tem diagnóstico diferencial com neoplasia urinária (carcinoma de células escamosas queratinizantes, carcinoma de células transicionais, tumor de Wilms e teratoma intra-renal), amiloidose, cistite fúngica e malacoplaquia (2).

O tratamento foca na erradicação completa da lesão com avaliação patológica adequada. Dentre os tratamentos atuais, com base na literatura, sugere-se como opção de tratamento ressecção endoscópica, aplicação intravesical de dimetilsulfóxido e ácido hialurônico, monitoramento endoscópico urinário anual com o objetivo de detectar precocemente alterações sugestivas de malignidade e de possíveis recorrências e até mesmo nefroureterectomia e/ou cistectomia (1). O objetivo deste estudo é relatar três casos de metaplasia escamosa queratinizante no rim e na bexiga.

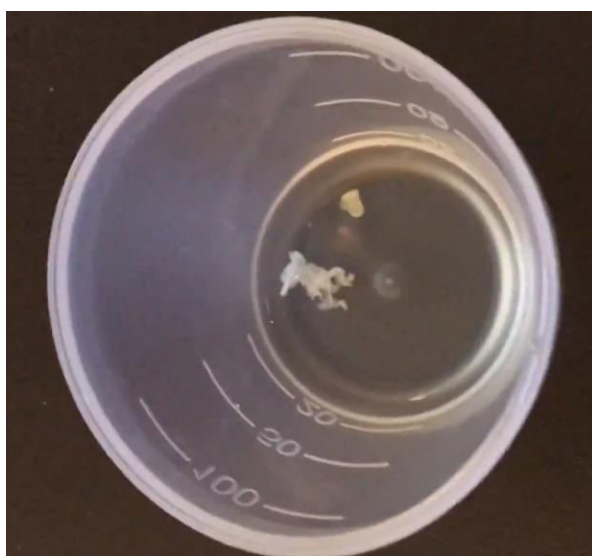
RELATO DE CASO

1º CASO: Paciente de 38 anos, feminina, branca, procurou o pronto socorro por diversas vezes por cólica renal a esquerda, sendo realizados quatro procedimentos desobstrutivos com uso de cateter duplo J. Apresentava perdas de escamas pela urina e exame de imagem demonstrou pielonefrite crônica e função renal limítrofe. Foi optado por nefrectomia por via laparoscópica por exclusão renal e o laudo histopatológico revelou metaplasia escamosa queratinizante no rim. Paciente evoluiu bem no pós operatório e segue em acompanhamento ambulatorial semestral por cerca de 10 anos, sem recidiva da doença no rim contralateral e na bexiga.

2º CASO: Paciente de 30 anos, feminina, branca, em uso de psicotrópicos há 10 anos para tratamento de síndrome do pânico, refere quadro de ITU de repetição com 5 episódios por ano. Sem sucesso, fez uso de analgésicos, antibióticos, acupuntura, fisioterapia urogenital e infiltração na musculatura

paravertebral. Apresentou crise renal aguda, com eliminação intermitente de rolhas escamosas (Figura 1), identificadas pela citologia urinária, que obstruíam o ureter. A paciente foi submetida à nefrolitotripsia e uso de duplo J por suspeita de papilite aguda. Verificou-se piora da queixa álgica. Tomografia computadorizada, ressonância magnética e cintilografia renal demonstraram bom funcio-

Figura 1 - Escamas expelidas pela urina



namento renal. Foi então indicada a realização de biópsia endoscópica da pelve renal e do assoalho vesical e biópsia renal percutânea com resultado anatomopatológico de lesão queratinizante apenas na bexiga (Figura 2), sem achados de metaplasia escamosa ou neoplasia na pelve renal. Foi também preconizada a aplicação intravesical semanal de hialuronato de sódio, sem resposta. Exames de citologia oncótica, pesquisa para bacilo de Koch e imunofluorescência para pesquisa de doenças neoplásicas e reumatológicas foram negativos. Mantém quadro de dor e produção de escamas de forma intermitente.

3º CASO: Paciente de 74 anos, branca, diabética e hipertensa, portadora de ITU de repetição há aproximadamente 15 anos. Apresentava eliminação de placas escamosas, creatinina de 1,7 mg/dl e tomografia de abdome total com espessamento concêntrico de 80% da bexiga (Figura 3) e hidronefrose moderada à direita. Foi submetida à ressecção transuretral de bexiga com achado de escamas grosseiras em toda bexiga (Figura 4) com histopatologia de metaplasia escamosa vesical, sem malignidade. Tinha indicação de

Figura 2 - Microscopia com aumento com meio HE demonstrando metaplasia escamosa na bexiga. Corte histológico de parede vesical apresentando metaplasia escamosa do urotélio, com queratinização e descamação 20x HE

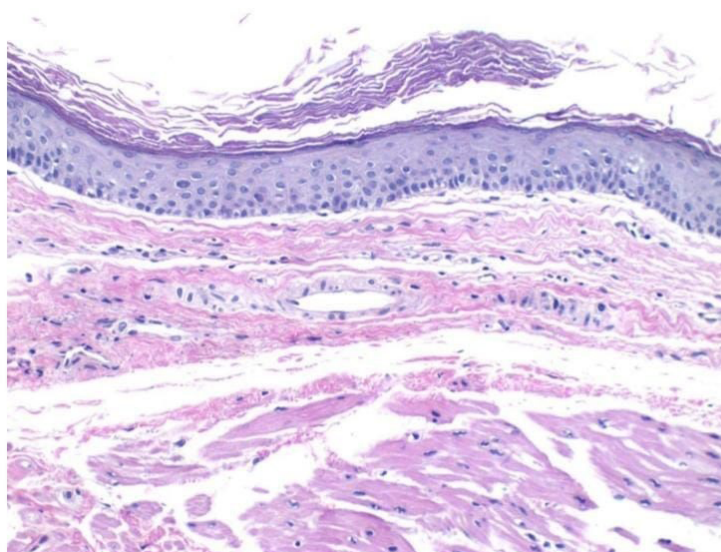


Figura 3 - TC de pelve com acometimento extenso vesical sugestivo de neoplasia

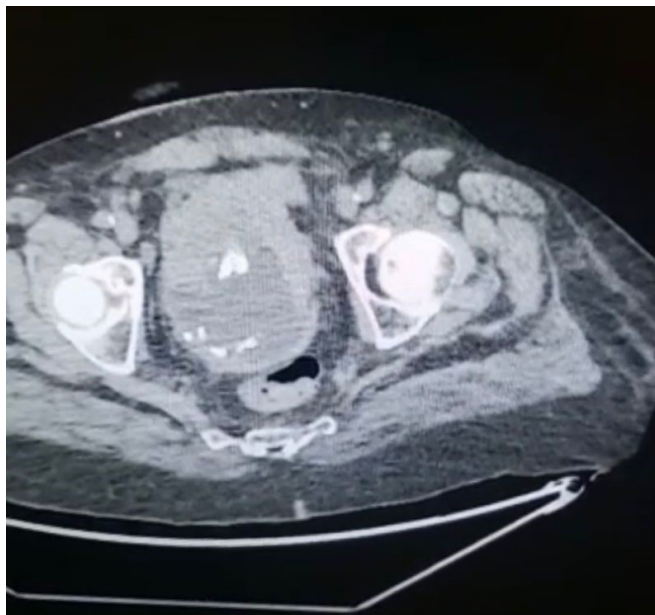
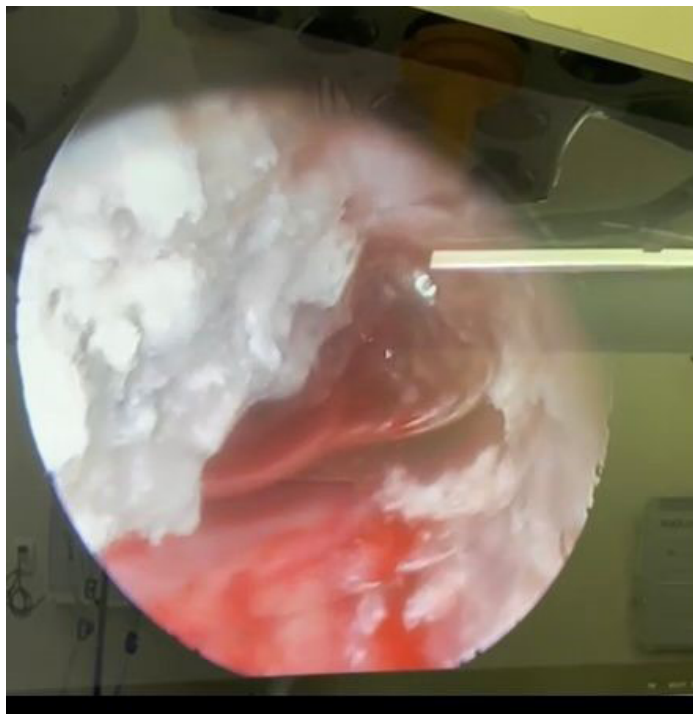


Figura 4 - Cistoscopia com lesões escamosas grosseiras



cistectomia por doença extensa e reconstrução urinária, mas por ter risco proibitivo, família optou por não abordagem cirúrgica. Mantém quadro semestral de ITU, resolvida parcialmente com uso de antibiótico.

DISCUSSÃO

Essa entidade aparenta ser uma adaptação protetiva em resposta ao insulto crônico, convertendo o epitélio transicional para um epitélio escamoso queratinizado mais robusto, atenuando os danos do estroma subjacente (3). É uma doença incomum, com possível desfecho neoplásico, ocorrendo com mais frequência na bexiga. Um estudo americano identificou 108 pacientes com lesões de metaplasia escamosa queratinizante no trato alto, na bexiga e na uretra, sendo que 41 pacientes tiveram carcinoma associado ao urotélio: 23 apresentaram um carcinoma concomitante ou prévio e 18 tiveram progressão para câncer (5).

O sinal mais característico é a eliminação de escamas pelo trato urinário, simulando cálculo ureteral e com melhora substancial da dor após eliminação das mesmas. Manifesta-se com sintomas irritativos inespecíficos, como disúria, urgência miccional, hematúria, polaciúria e cólica renal, sendo o último relacionado ao acometimento dos rins (1). A metaplasia no trato urinário inferior está relacionada à irritação crônica da mucosa com sintomas urinários e potencial risco de desenvolver câncer de bexiga. O manejo clínico é controverso e atualmente nenhuma terapia médica eficaz está disponível para seu tratamento. Clinicamente, observa-se que lesões metaplásicas na pelve renal não tratadas não se estenderão para o parênquima renal, preservando a habilidade de drenar urina do néfron para o sistema coletor. Isto também sustenta a conduta conservadora endoscópica minimamente invasiva de preservação renal, sem necessidade de extirpação, nos casos não oncológicos.

Nos casos descritos, uma paciente com o diagnóstico de acometimento vesical, após diversas condutas terapêuticas sem sucesso e baseada na literatura europeia, foi submetida à aplicação intravesical de hialuronato de sódio, por meio de uma dose semanal de 40 mg durante 8 semanas, seguido por manutenção do tratamento com uma dose mensal por 6 meses. O hialuronato de sódio tem como mecanismo de ação a proteção do urotélio contra substâncias nocivas, microrganismos, carcinógenos e cristais, sendo um dos componentes da camada de glicosaminoglicano da bexiga. O objetivo da aplicação é retardar a evolução da doença e evitar um desfecho cirúrgico com nefroureterectomia e cistectomia. Apesar disso, não obteve resposta na remissão do quadro algico e segue em monitoramento com endoscopia urinária anual. O uso do hialuronato de sódio se aplica em outras condições urológicas como na cistite intersticial, cistite induzida por radiação, cistite causada por infecção, trauma vesical, litíase vesical, retenção urinária e neoplasia vesical.

Com a persistência do quadro clínico após a terapêutica proposta, pode-se indicar, mesmo que não haja embasamento radiológico e anatomopatológico, nefroureterectomia, cistectomia ou exenteração urinária. A conduta extirpativa foi preconizada na primeira paciente com nefrectomia simples e melhora total dos sintomas, sem recidiva. Na paciente idosa, o diagnóstico foi mais exuberante e tratamento intravesical poderia ser menos eficaz devido à extensão da doença e ao acometimento renal ipsilateral. Uma das propostas seria cistectomia total e nefroureterectomia, porém o alto risco e a família contraindicaram o procedimento. Não foi instituído o uso do ácido hialurônico nela devido ao alto custo e paciente segue em tratamento com uso indiscriminado de antibiótico. Demandam-se novos estudos e condutas para um manejo mais eficaz dos casos instigantes de metaplasia queratinizante descamativa no trato urinário.

CONCLUSÃO

A metaplasia escamosa queratinizante do trato urinário é uma entidade rara, de comportamento benigno, que pode resultar de difícil diagnóstico e pode progredir para malignidade. O diagnóstico é realizado por meio do estudo anatomo-patológico minucioso, sendo os métodos de imagem apenas presuntivos. É necessário vigilância regular de todo trato urinário através de exames de imagem e de endoscopia. Já o tratamento, não tem uma linha definitiva, variando desde controle de sintomas, ressecções endoscópicas, terapia intravesical e até mesmo exenteração urinária. Um dos tratamentos preconizados é o uso do ácido hialurônico intravesical, com efeito benéfico na inflamação da mucosa da bexiga. Para conhecimento da comunidade urológica, trata-se de doença grave, deletéria e com curso inexorável.

Perspectiva do paciente

As pacientes apresentaram satisfação com o tratamento e o acompanhamento. Perspectiva de melhora dos sintomas.

A paciente do primeiro caso apresenta satisfação com o tratamento e o acompanhamento com perspectiva de melhora dos sintomas. A segunda paciente se encontra sem perspectiva de melhora com provável mudança de abordagem terapêu-

tica com o intuito de se realizar nefrectomia à direita. A terceira paciente apresenta um prognóstico sombrio com dores pélvicas frequentes.

CONFLITO DE INTERESSE

Nenhum declarado.

REFERÊNCIAS

1. Pandey T, Pandey S, Goel A, Aggarwal A. leukoplakia of the urinary bladder: jeratinising squamous metaplasia. *BMJ Case Rep.* 2018 Agosto; 2018: bcr2018227019. doi 10.1136/bcr-2018-227019. PMID: 30150356.
2. Benelli A, Varca V, Vaccaro C, Guzzo S, Nicola M, Onorati M, et al. Keratinizing squamous metaplasia of the bladder: Our experience and current approaches. *Urologia.* 2020 Maio;87(2):97-100. doi: 10.1177/0391560318810197. PMID: 30509153.
3. Siderits RH, Fingerma J, Hazra A, Rimmer C, Colaco M, Mikhail N, et al. Renal pelvical keratinizing squamous metaplasia with sparing of pyramidal zones. *Case Rep Urol.* 2012 Jan;2012:242780. doi: 10.1155/2012/242780. PMID: 22606632.
4. Ganeshappa A, Krambeck A, Grignon DJ, Lingeman JE. Endoscopic management of keratinizing desquamative squamous metaplasia of the upper tract: a case report and review of the literature. *Journal of endourology.* 2009 Agosto; 23(8):1277-79. doi: 10.1089/end.2009.0126.
5. Benson RC, Swanson SK, Farrow GM. Relationship of leukoplakia to urothelial malignancy. *J Urol.* 1984 Mar; 131(3): 507-11; doi: 10.1016/s0022-5347(17)50469-3. PMID: 6699992.

AUTOR CORRESPONDENTE

Dra. Vitória Marra da Motta Vilalva
Mestrinho

Universidade Católica de Brasília, DF, Brasil
SHIS Qi 19 conjunto 13 casa 22, Brasília, DF, (61)
99918-1005, vimestrinho2@gmail.com

Submissão em:

08/2024

Aceito para publicação em:

12/2024